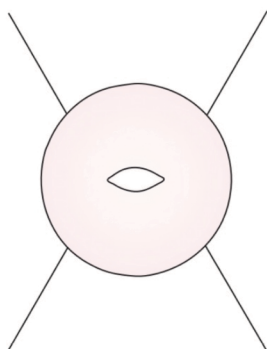
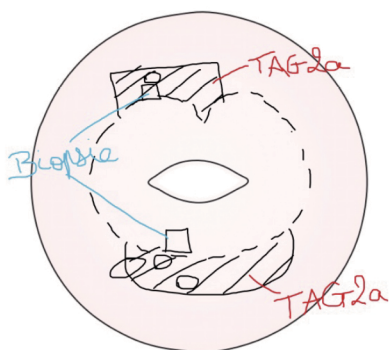


Compte-rendu de colposcopie

08 mars 2022

Laure Morel*

Née le 04 décembre 1992



DDR : 28/05/2018

Gestité : G0

Parité : P0

Vaccin papillomavirus : Oui

Tabac : Non

Traitement : Aucun

Médecin correspondant : Dr. Marie Dupont*

Indication : NO

Résultats cytologiques ou virologiques antérieurs : -

Antécédents de traitement antérieur : Aucun

Résultats histologiques antérieurs : -

Colposcopie interprétable : Oui

Grade : Normal (G0)

Zone de jonction : TZ1

Surface : Q3

Aspect de l'épithélium glandulaire : Normal

Aspect du vagin : Normal

Biopsie du col : Faite

Localisation Biopsie du col : 7H, 11H

Biopsie du vagin : Non faite

Localisation Biopsie du vagin : -

Curetage endocol : Non fait

Résultat de la Biopsie : (en attente de résultats)

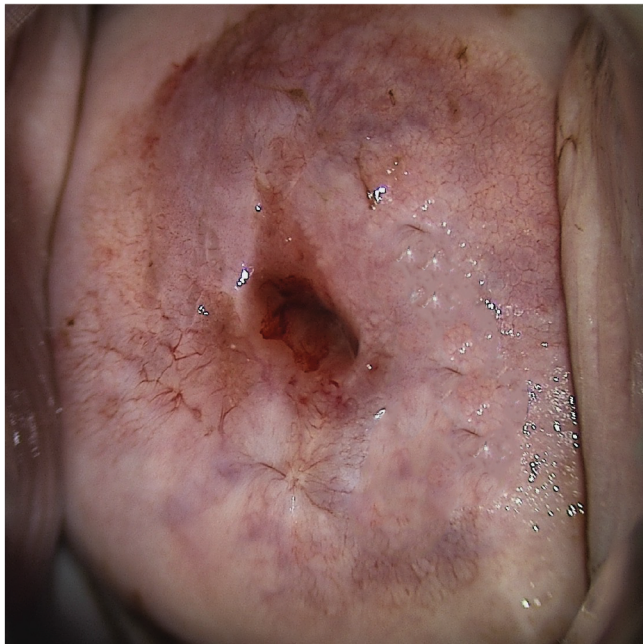Commentaires : -

Conduite à tenir et conclusions : Colposcopie satisfaisante.
TAG2a avec orifices de glandes cernés.
Résultats biopsie x2

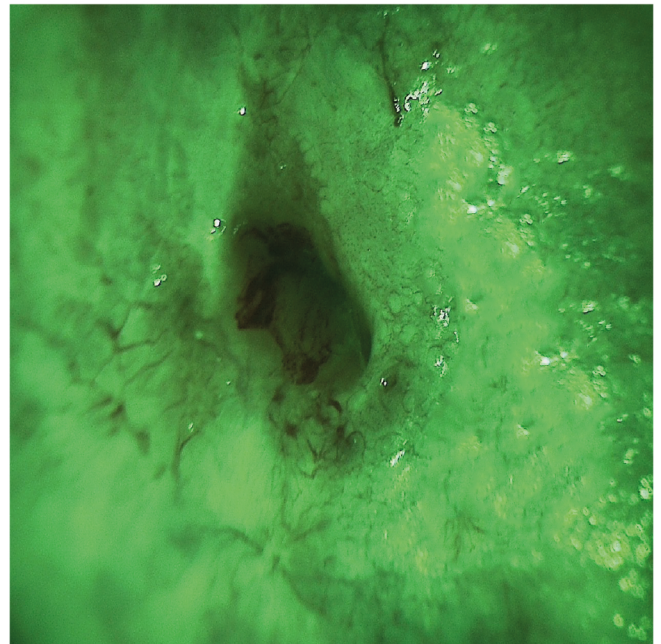
Compte-rendu de colposcopie

08 mars 2022

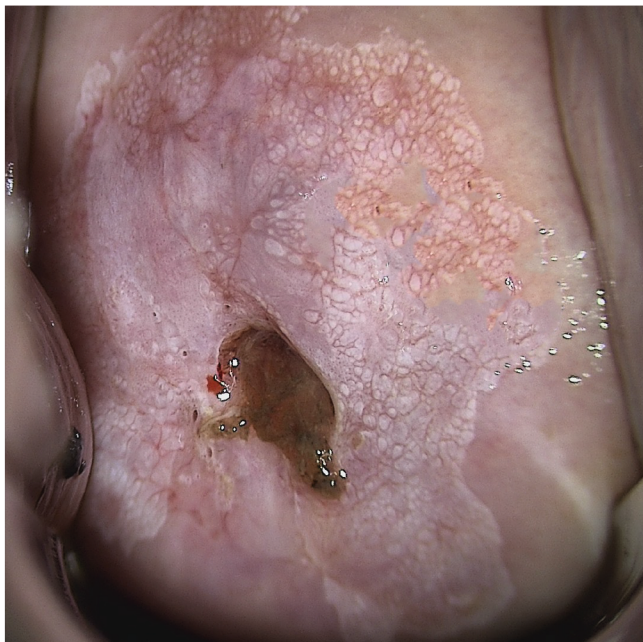
Laure Morel*
Née le 04 décembre 1992



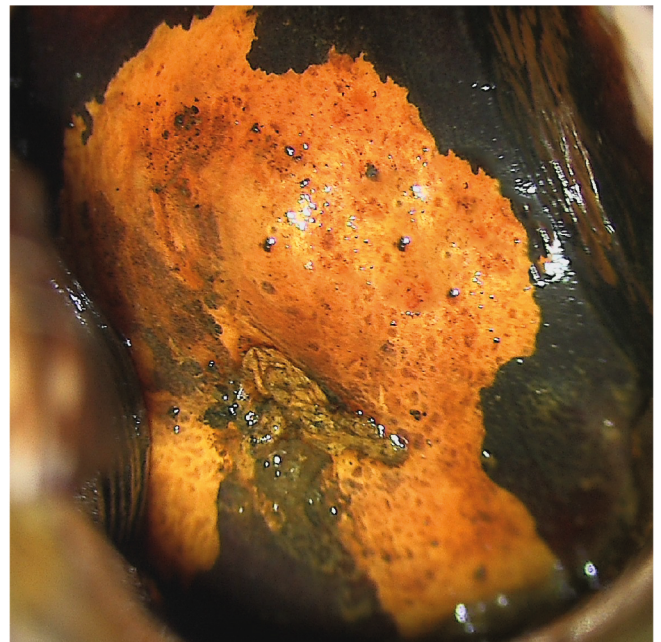
Sans traitement



Avec filtre vert



Avec acide acétique



Avec lugol